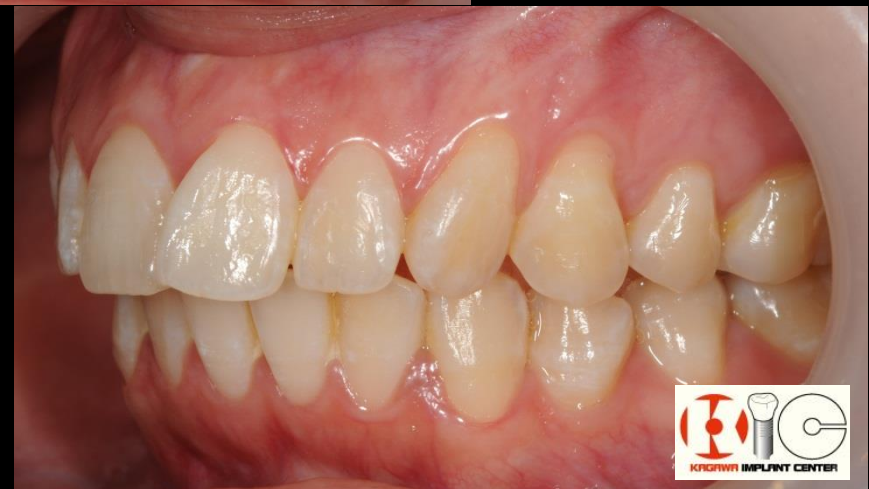
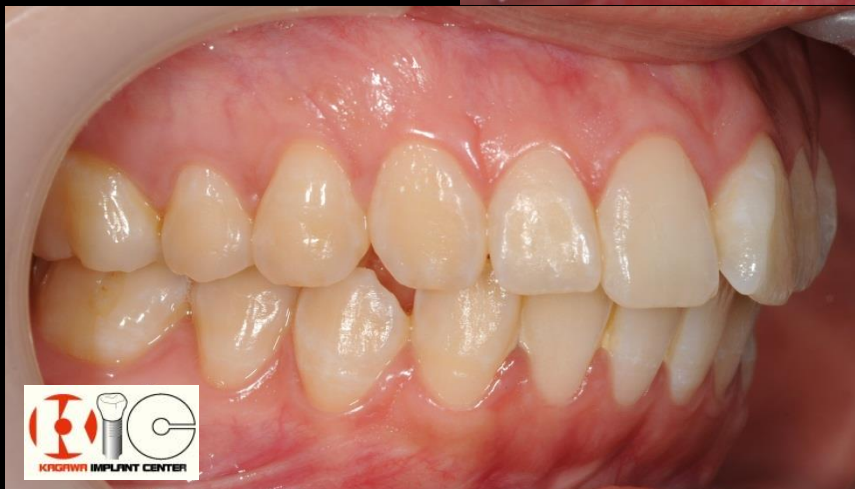
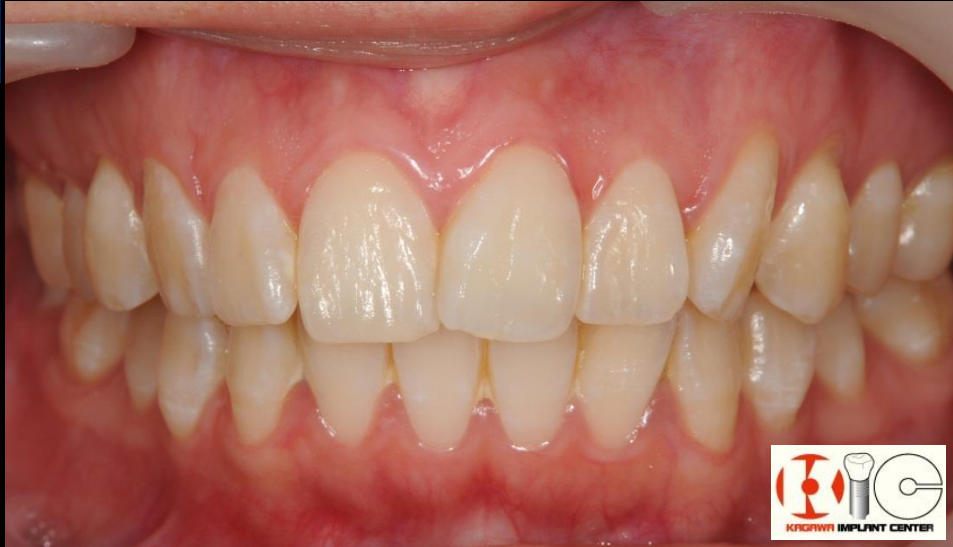部分矯正治療 5)-②上の前歯の限局矯正(動的治療期間6ヶ月)

27歳 女性

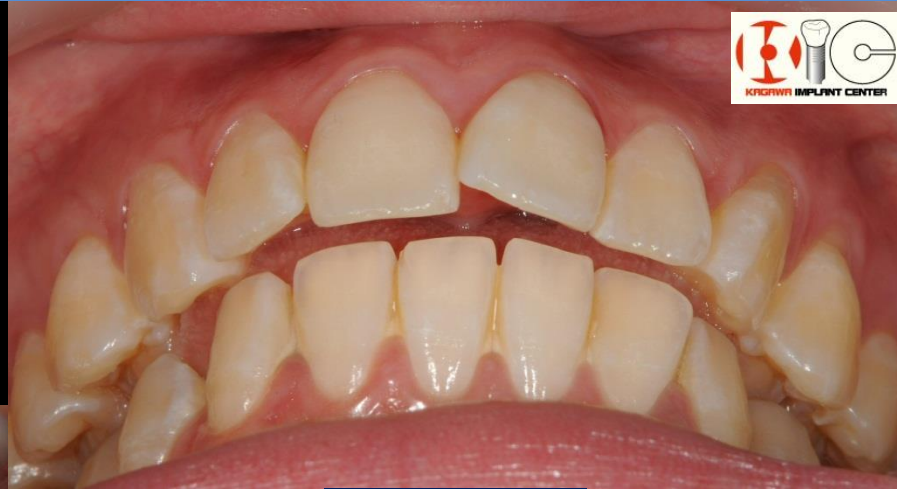主訴: 上の前歯だけ歯並びを治して欲しい。目立たない装置で治療して欲しい。

術前

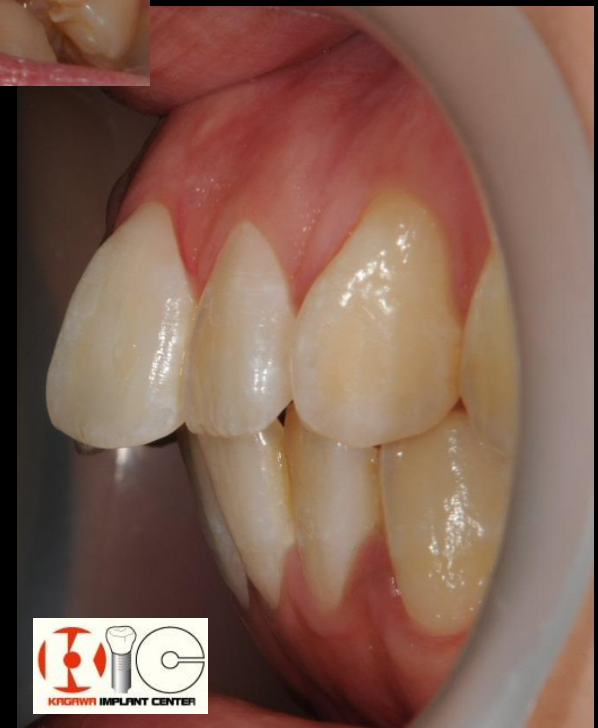
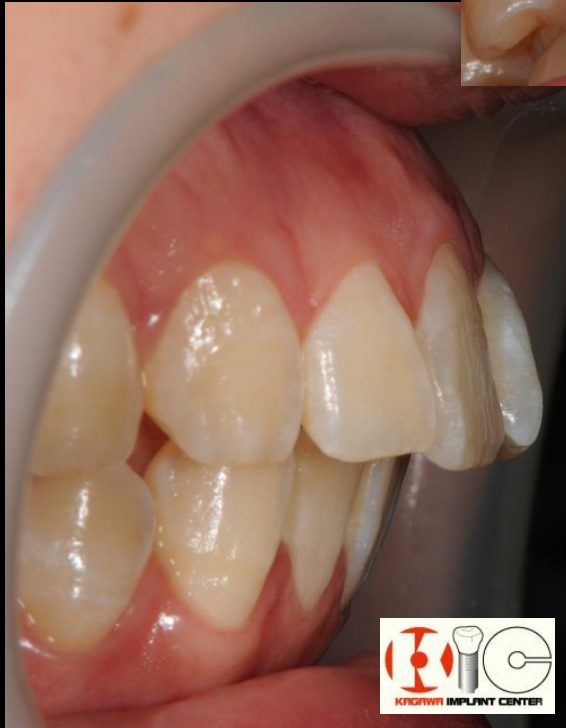
27歳 女性

主訴: 上の前歯だけ歯並びを治して欲しい。目立たない装置で治療して欲しい。

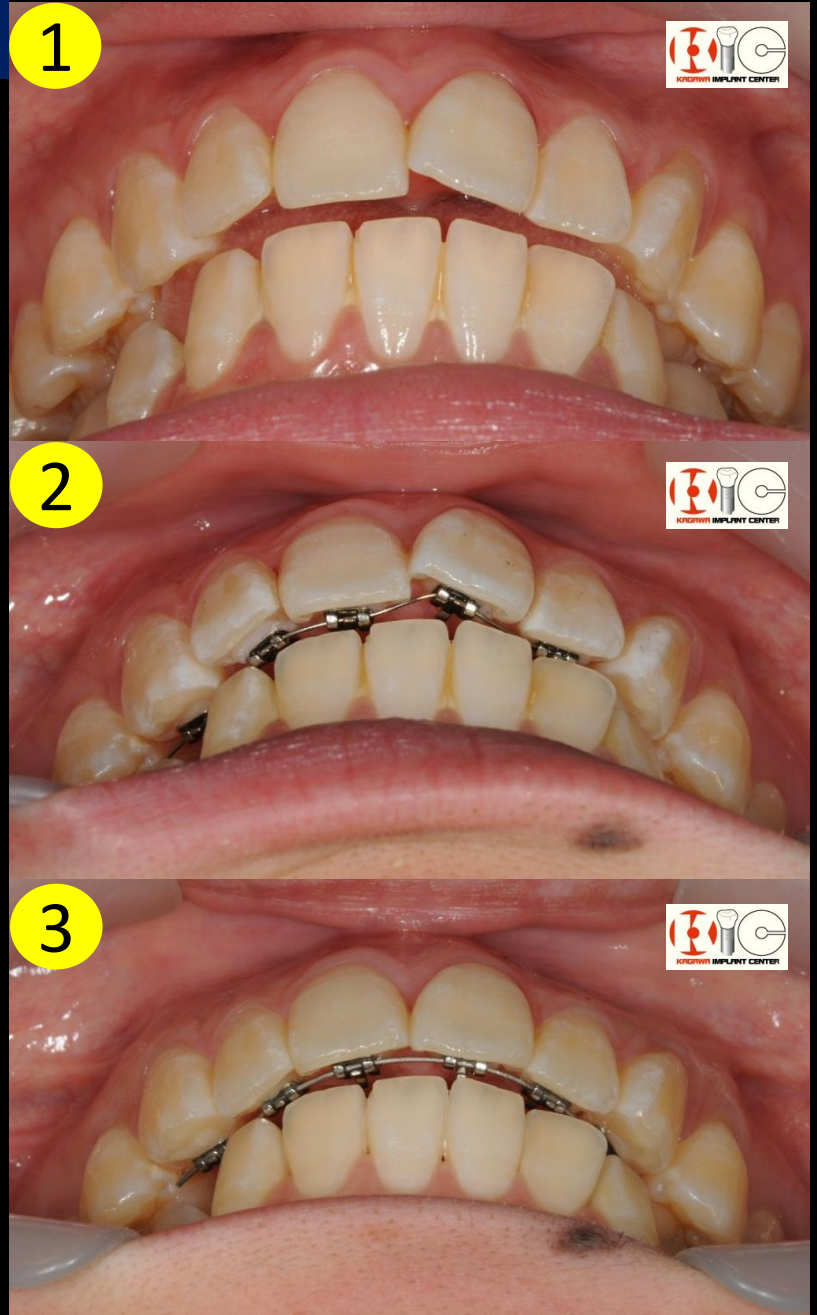


術前



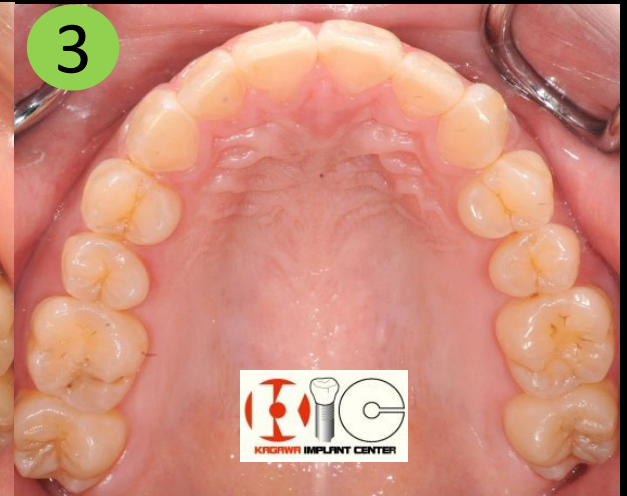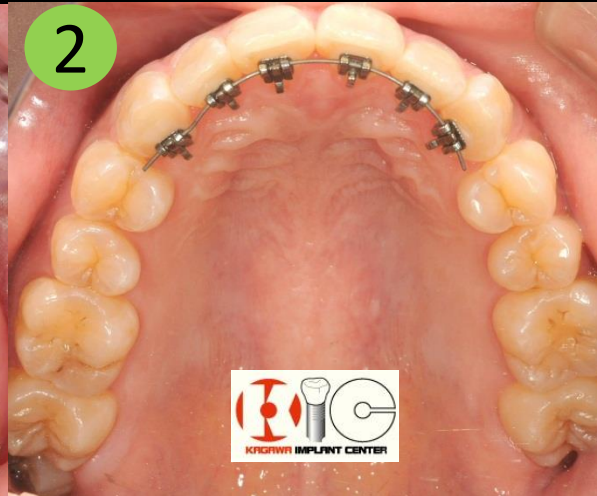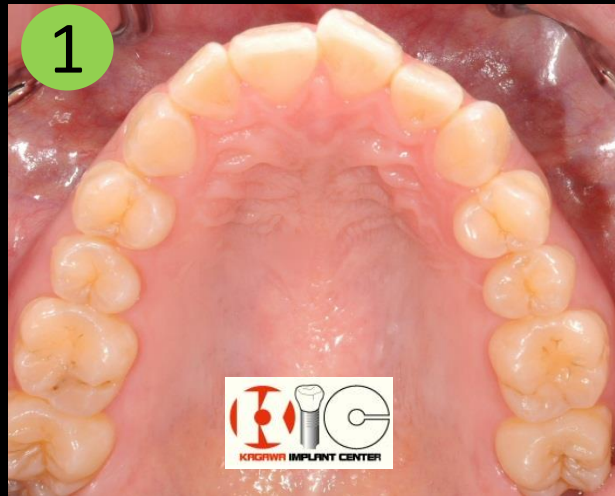術前

患者様の希望の部分矯正で、上の前歯に限局したリンガル（舌側・裏側）矯正装置で治療を行いました。正面から見た変化を示します。

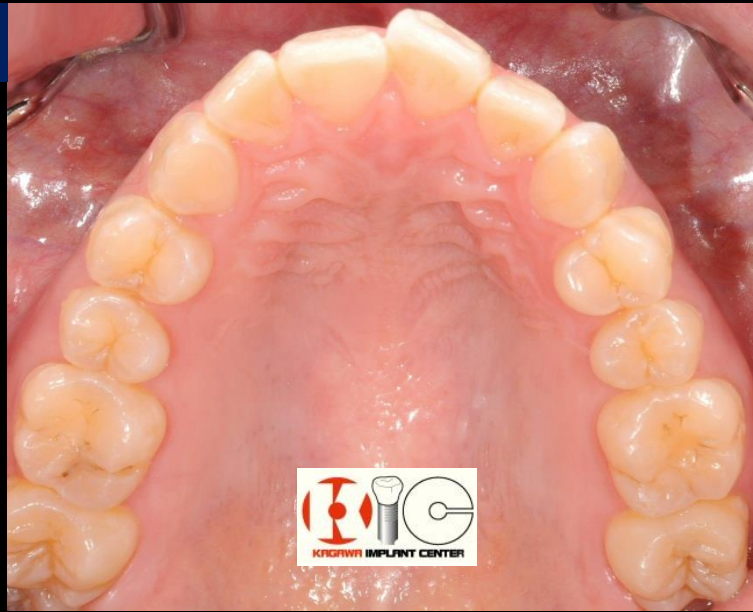

上顎(うわアゴ)の咬合面から見た変化を示します。

術前

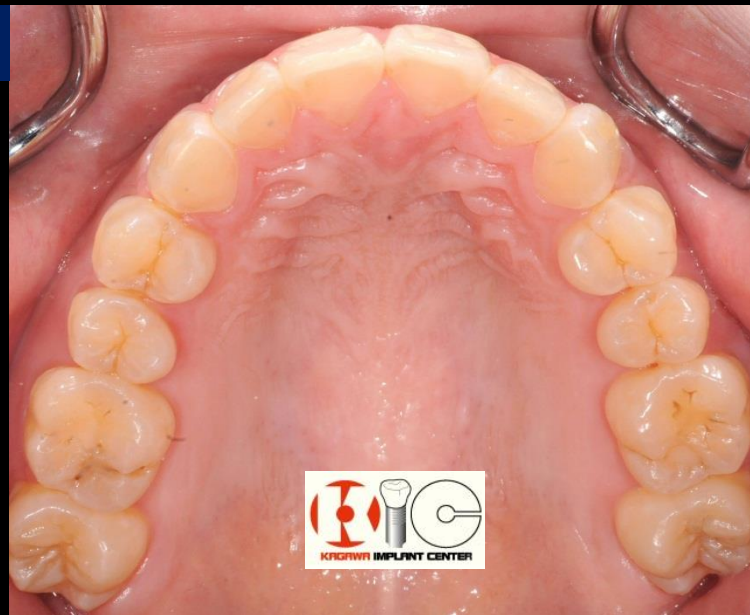

術前

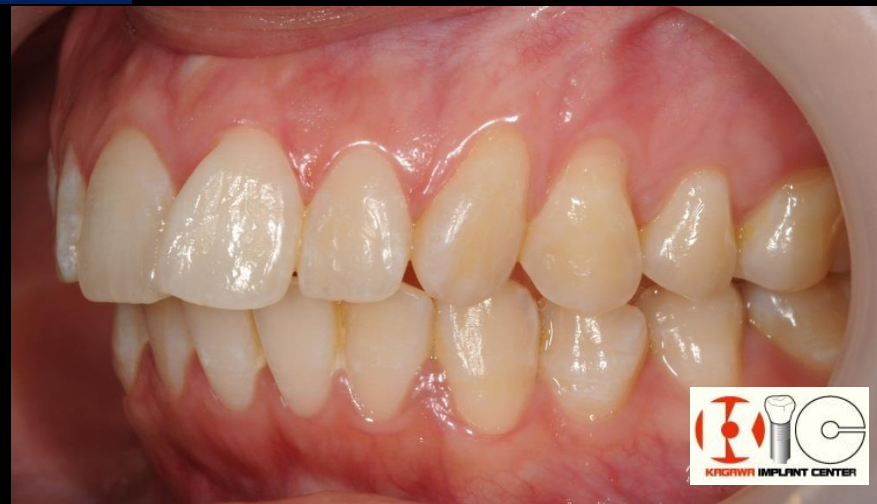
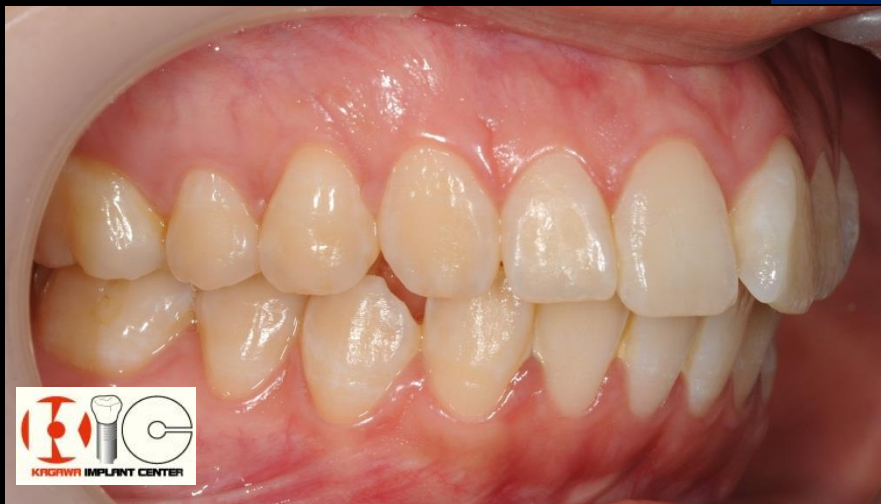
before & after

術後

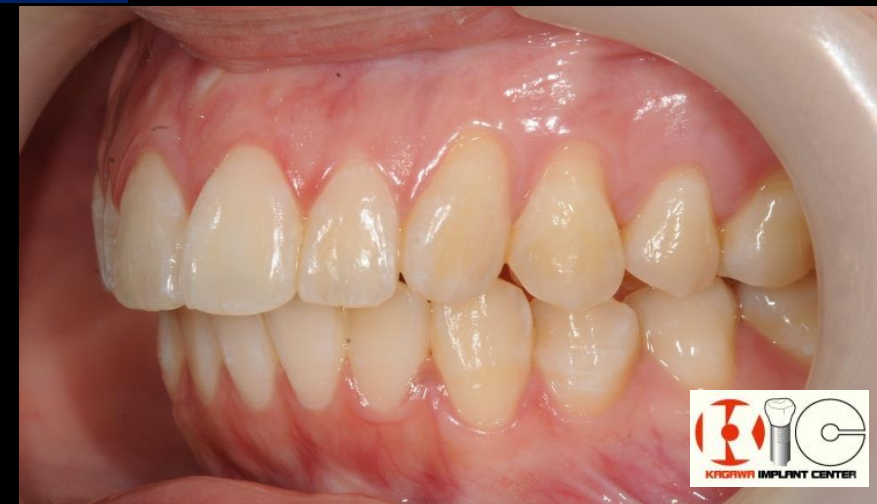
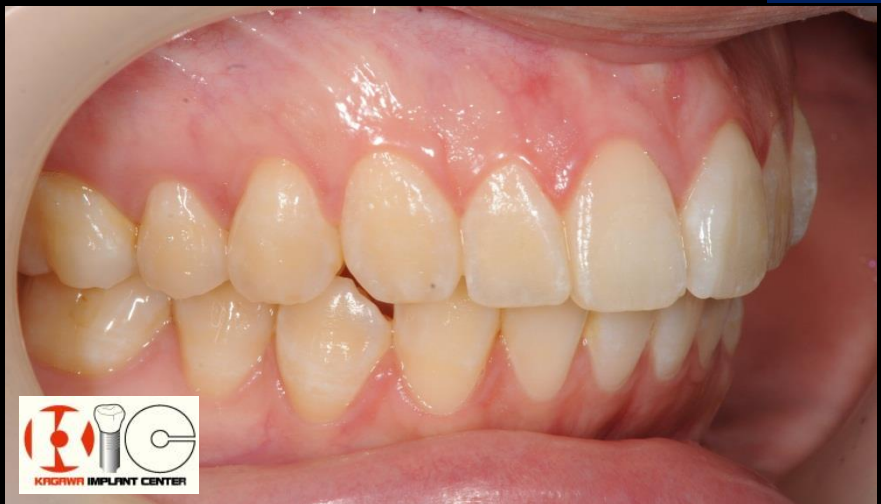
術前



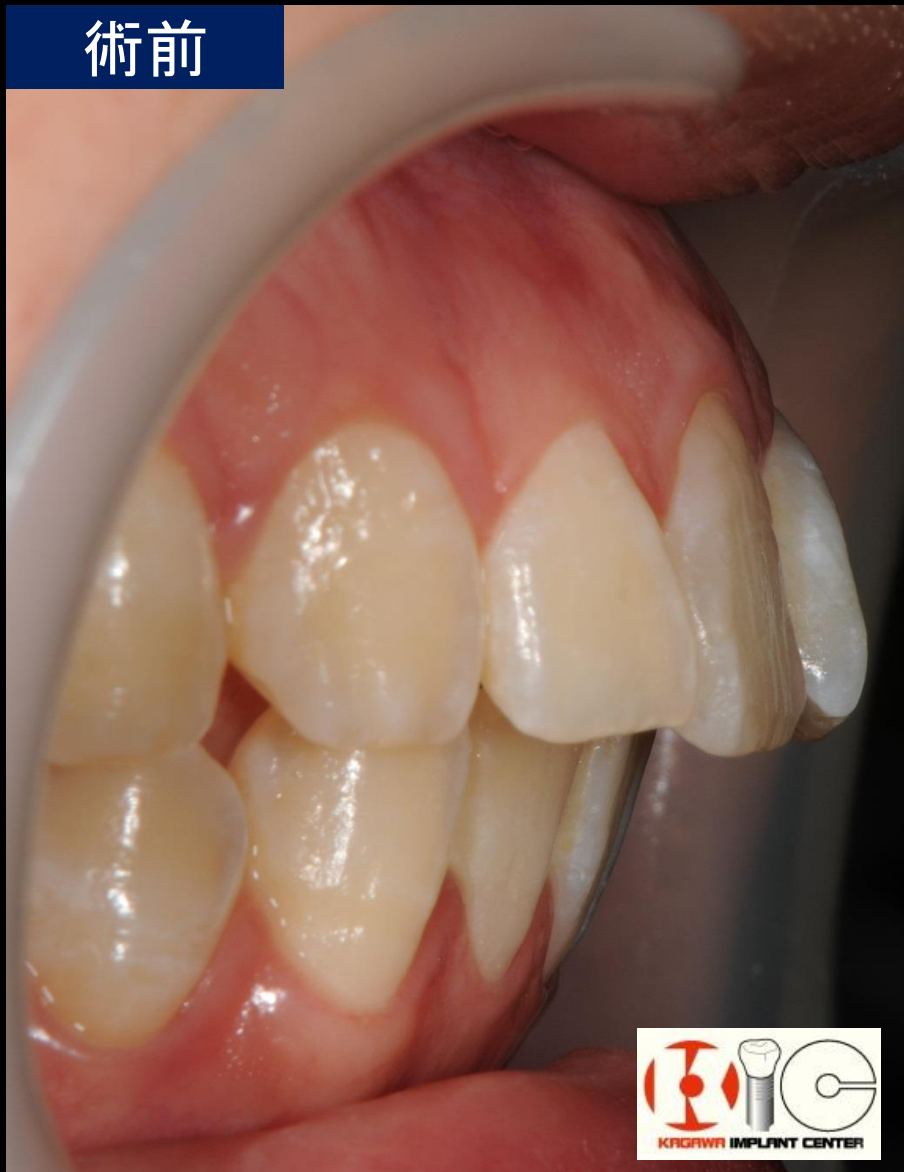before & after

術後

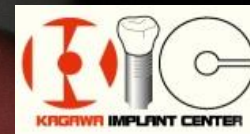
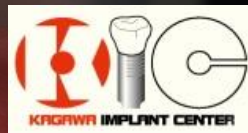
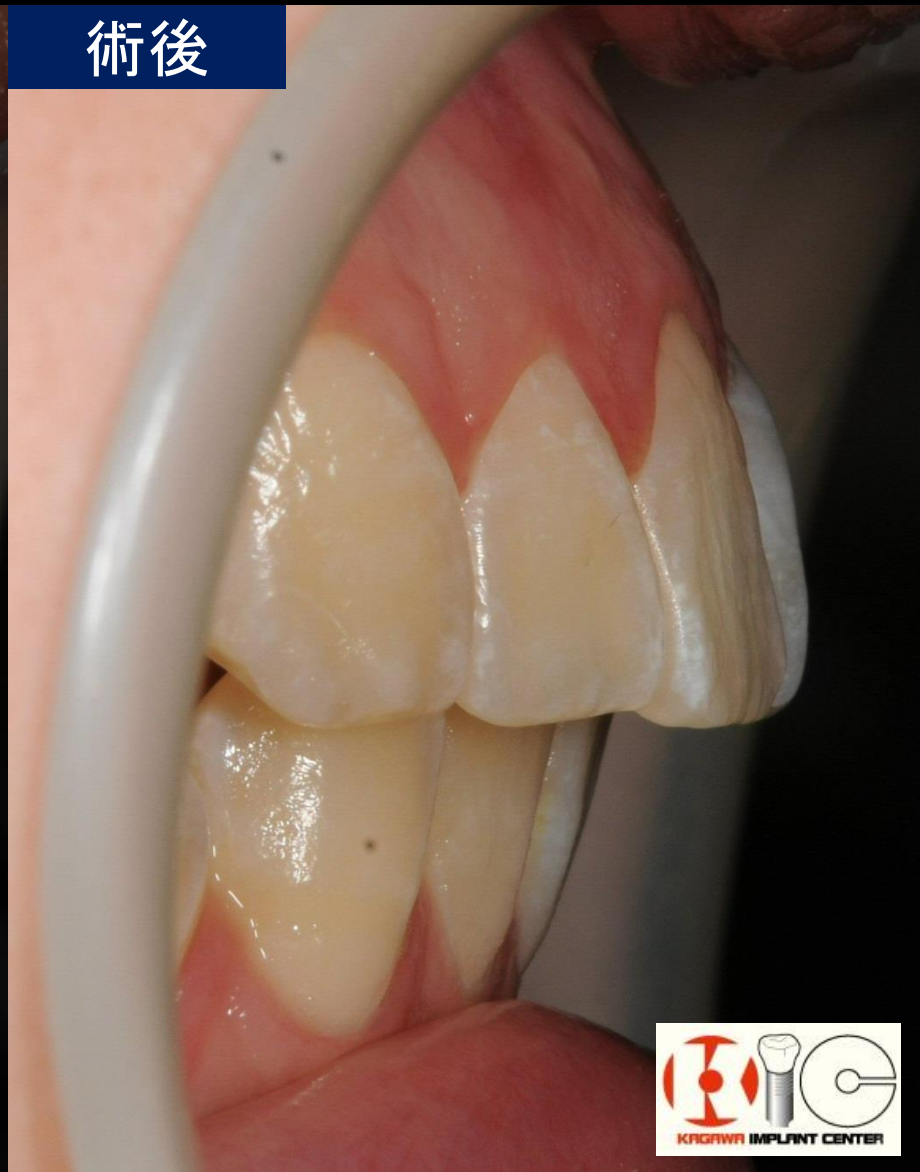before & after

術前

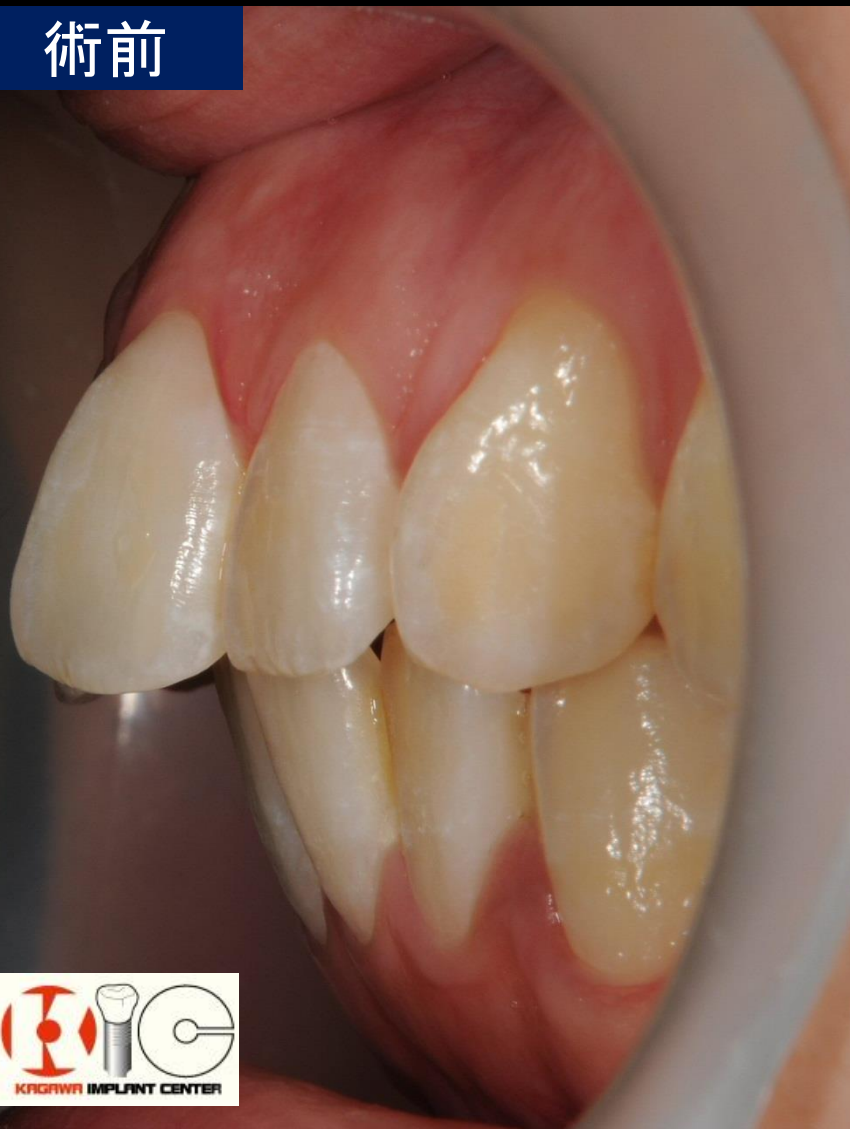

術後

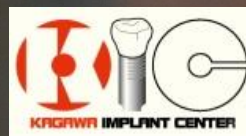
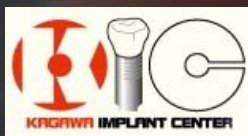
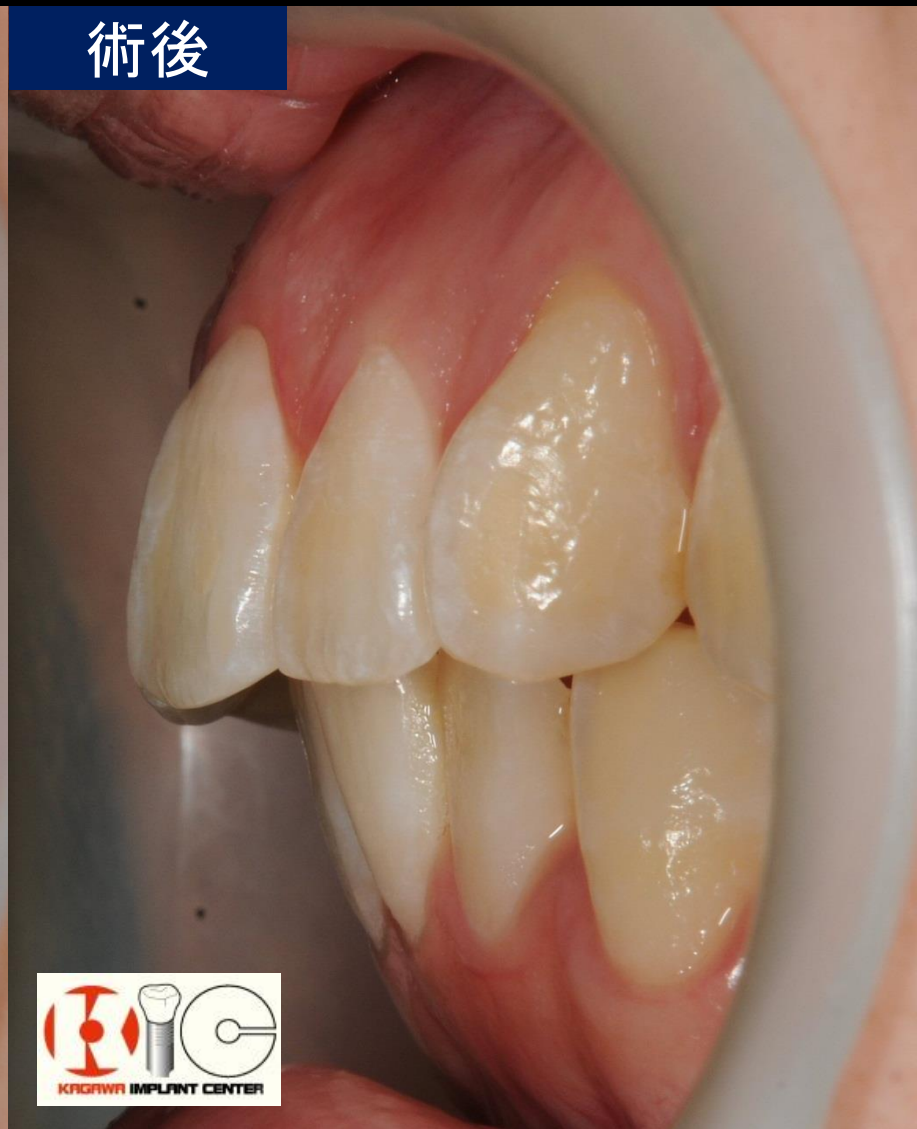before & after

術前

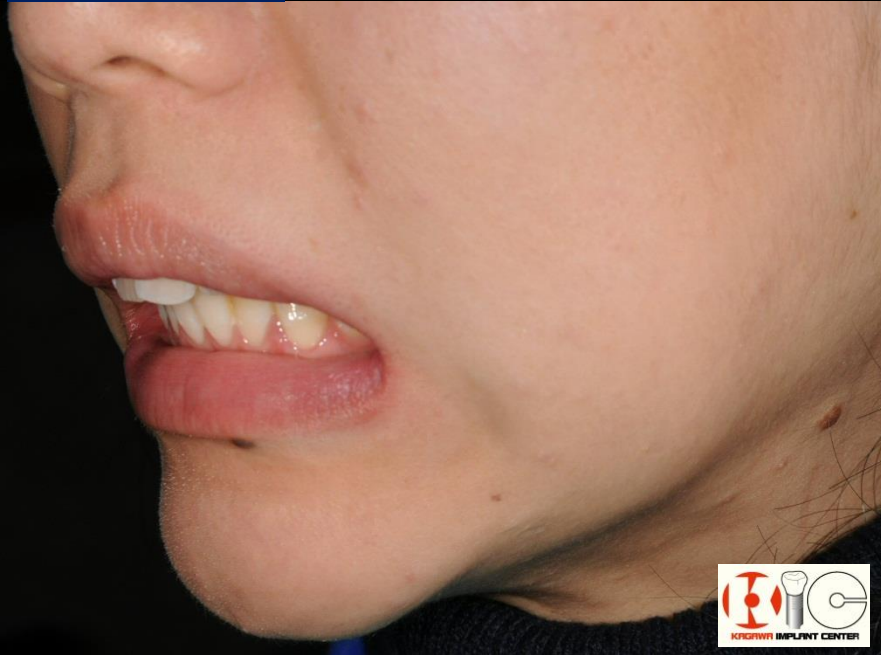

術後

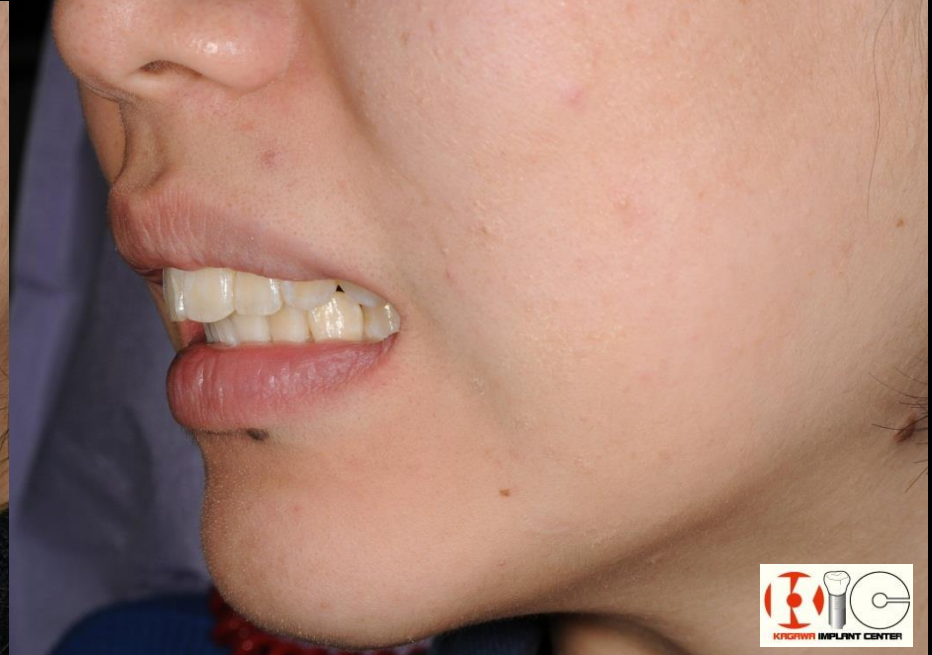

before & after

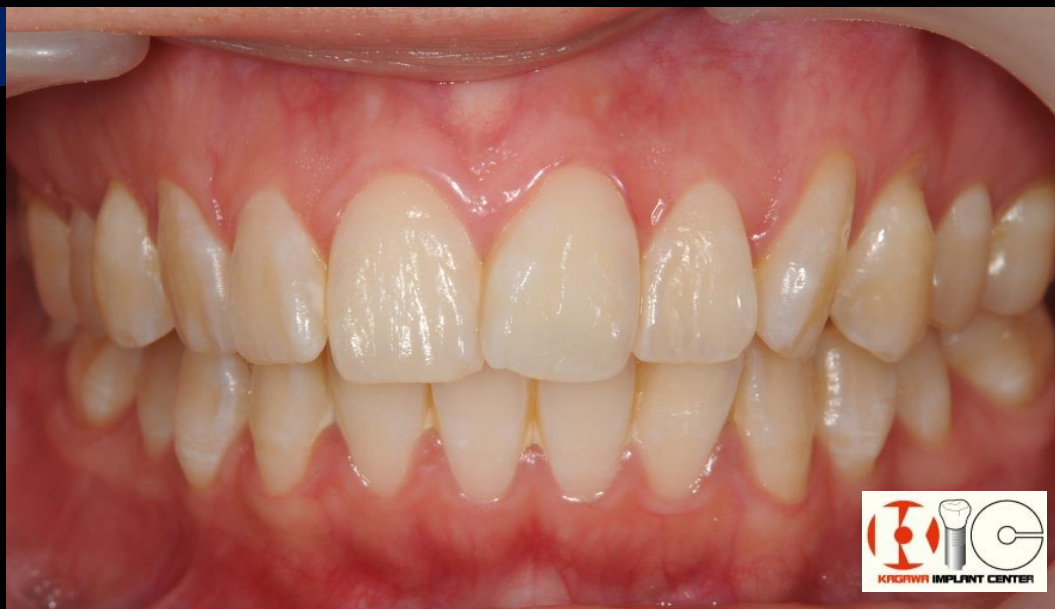術前



術後

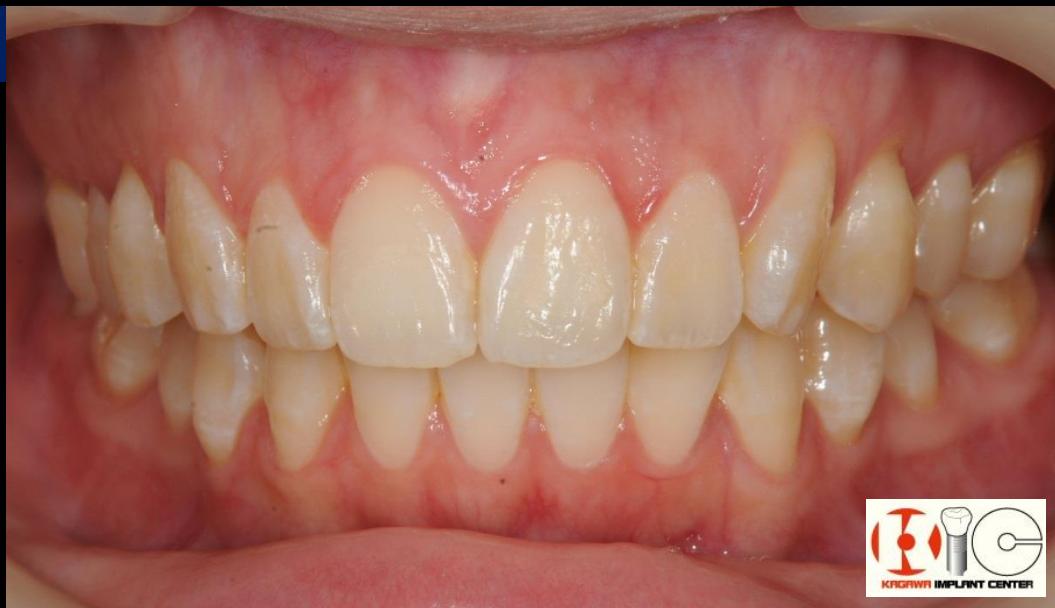

術前

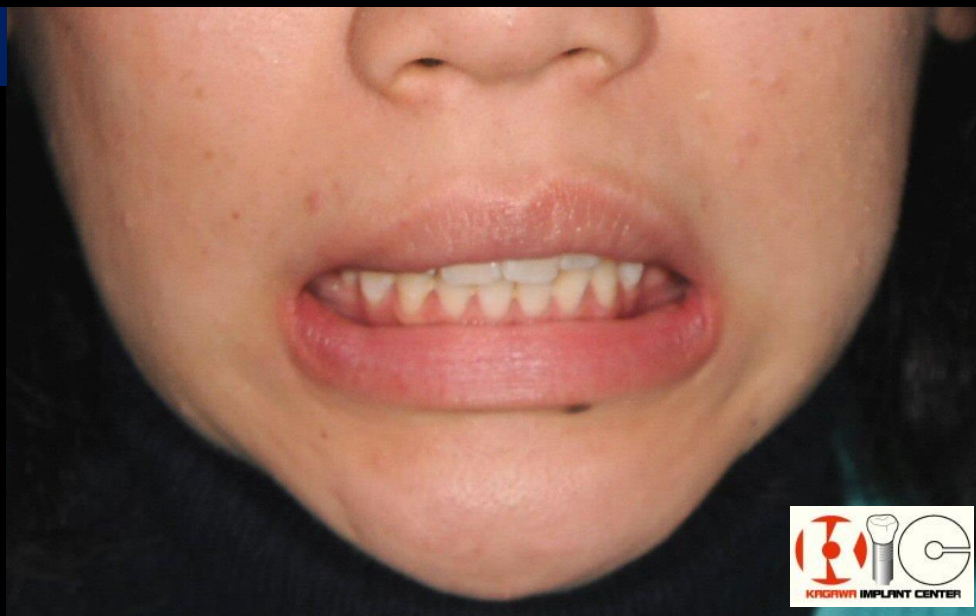

before & after

術後

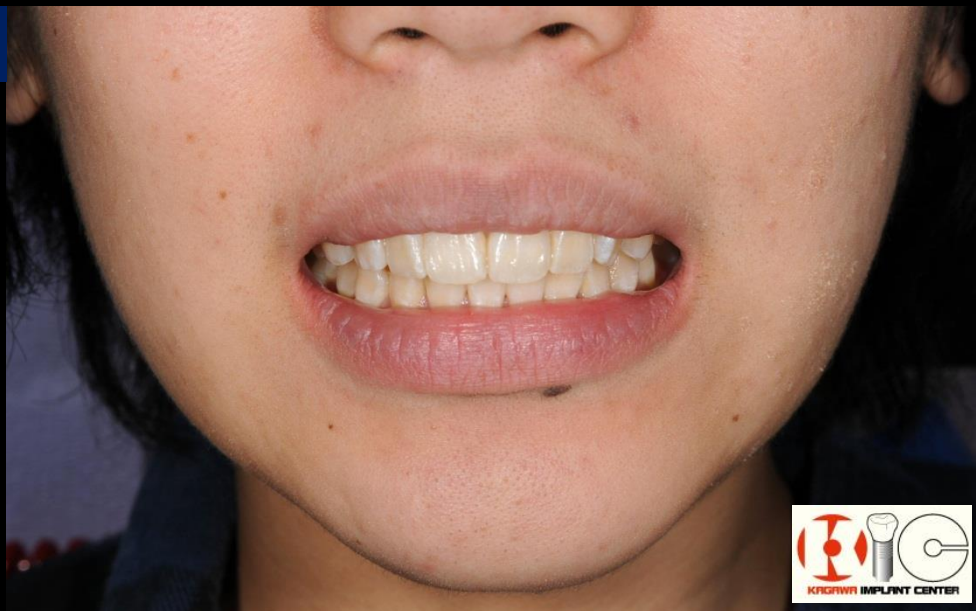

術前

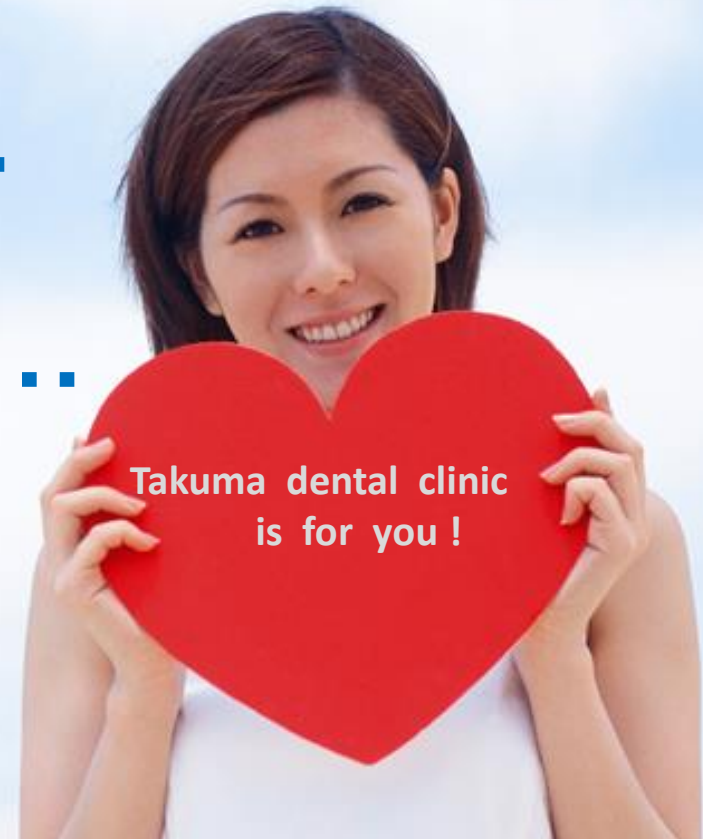

before & after

術後



歯をきれいにしたい・・・
歯を白くしたい・・・
歯並びをきれいにしたい・・・
きれいなスマイルに憧れる・・・
笑顔に自信を持ちたい・・・
口もとの清潔感を演出したい・・・
若返りたい・・・
などなど



たくま歯科医院

お気軽にご相談下さい
【TEL】0120-57-9070/0877-25-9070